Univ. Exchange SEP 10 1926 Lane Medical Library

Aus der medizinischen Poliklinik der Universität Zürich.
Direktor: Prof. Dr. O. NAEGELI.

Über leukämische Veränderungen in der Mundhöhle.

Inaugural-Dissertation
zur
Erlangung der zahnärztlichen Doktorwürde der Universität Zürich.

Der medizinischen Fakultät vorgelegt von

MORITZ BARGETZI
dipl. Zahnarzt von Solothurn.

Genehmigt auf Antrag von Prof. Dr. O. NAEGELI.

ZÜRICH — BUCHDRUCKEREI BERICHTHAUS — 1921.

Über
leukämische Veränderungen in der Mundhöhle.

Die Organe der Mundhöhle und des Rachens zeigen vielfach Veränderungen, deren Ursachen weiter zu suchen sind als in bloß örtlichen Schädlichkeiten. Eine große Anzahl krankhafter Erscheinungen der Mundschleimhaut, der Zunge, der Tonsillen, des Zahnfleisches und der Zahnreihen, bei deren Anblick der Zahnarzt und praktische Arzt oft vorschnell die Diagnose Stomatitis, Glossitis, Angina, Gingivitis oder Alveolarpyorrhoe stellt, erweisen sich später als Teilsymptome eines allgemeinen Grundleidens, dessen Natur sich erst durch die oralen Veränderungen manifestiert.

Vor allem sind es Stoffwechselstörungen und eigentliche Blutkrankheiten, die in der Mundhöhle gerne abnormale Verhältnisse schaffen. Um einen kurzen Überblick zu geben, erwähne ich bloß, daß Diabetes, Gicht, sowie eine große Anzahl von Infektionskrankheiten öfters lästige Symptome der Mundhöhle aufweisen, die nicht nur dem praktischen Arzte, sondern auch dem Spezial- und Zahnarzte bekannt sein müssen.

Der *Diabetes* geht bisweilen mit hartnäckiger Trockenheit, Hyperämie und Schwellung der Mundschleimhaut einher. In leichteren Graden belästigt dies die Patienten nicht sonderlich. Es sind jedoch Fälle bekannt, wo die veränderte Blutbeschaffenheit, die mangelnde Speichelsekretion und das widerstandslose Gewebe ein geeignetes Feld für die zerstörende Wirkung der Mikroben abgeben. Blutungen, gangränöser Zerfall des Zahnfleisches, Zahnausfall unter dem Bilde der Alveolarpyorrhoe beschleunigen den allgemeinen

Kräfteverfall dieser Kranken. Auch *Gichtiker* besitzen starke Neigung zu solchen Affektionen. Schon in schwächern Graden der Erkrankung zeigt sich bei harnsaurer Diathese ein Zurückweichen des Zahnfleisches von den Zahnhälsen, und da gewöhnlich auch saure Speichelreaktion besteht und die Mundpflege vernachlässigt wird, bieten sich der Mundflora überall günstige Eingangspforten.

Bei *Blutkrankheiten*, besonders sekundären und perniziösen *Anämien*, machen sich diese infektiösen Schädigungen durch Bakterien usw. weniger geltend. Hier, wie auch bei andern Erkrankungen, stoßen wir vielmehr auf eine *hämorrhagische Diathese*, die sich meistens in Zahnfleischblutungen kundgibt. Was hier die bedingende Ursache ist, ob eine Veränderung des Blutes oder geschwächte Gefäßwände, ist für jede Erkrankung besonders abzuwägen. Meist leitet das Bersten der veränderten Gefäße die Blutung ein, die dann durch das veränderte Blut unterhalten wird. Die Erklärung, warum gerade das Zahnfleisch den bevorzugtesten Ort dieser hämorrhagischen Diathese bildet, dürfte in dem Umstand zu suchen sein, daß besonders die Mundschleimhäute mechanischen Schädigungen beim Zerkleinern der Nahrung ausgesetzt sind.

Hämorrhagien der Gingiva sind so typisch, daß *Williger* in Partschs Handbuch der Zahnheilkunde sich sogar für berechtigt hält, von einer *Gingivitis haemorrhagica* zu sprechen und unter diesem Sammelbegriff die Zahnfleischblutungen einer ganzen Reihe von Blutkrankheiten beschreibt. Bereits sind sekundäre und perniziöse Anämie erwähnt worden, die in ihren schlimmeren Formen Eckchymosen, Petechien und hämorrhagische Erosionen der Schleimhaut erzeugen.

An diese reihen wir die Blutfleckenkrankheit — *Morbus maculosus Werlhofii* — mit ihren beiden Untergruppen der Purpura simplex und Purpura haemorrhagica.

Selbst die angeborene *Hämophilie*, deren Pathologie doch in einer Veränderung der Blutzusammensetzung besteht, zeigt Formen, welche die Organe der Mundhöhle bevorzugen, so ausgesprochen, daß *Senator* behauptet, «daß es Hämophile gebe, die nur aus dem Munde stark bluten».

Zwei allgemeine Erkrankungen, die *Möller-Barlowsche Krankheit* und der *Skorbut* werden zwar oft als Infektionskrankheiten betrachtet, nehmen aber sehr wahrscheinlich ihren Anfang in einer durch schlechte und einseitige Ernährung bedingten Blutveränderung.

Auch beim Skorbut beherrscht die Gingivitis haemorrhagica das Krankheitsbild. Die blutigen Infiltrate des Zahnfleisches zeigen starke Neigung zum Zerfall. Die Schleimhaut verwandelt sich in eine pulpöse Masse, die Geschwüre zeigen einen schmutzig belegten Grund und verbreiten einen ashaften Geruch.

Von den oben aufgeführten Stoffwechsel- und Blutkrankheiten sind die Mehrzahl in ihren Munderscheinungen leicht zu diagnostizieren. Mehrere wie Möller-Barlow, Skorbut und Hämophilie sind derart an bestimmte Lebensweise, Alter und Familie gebunden, daß sich manchmal die Diagnose schon aus den *anamnestischen* Angaben stellen läßt. Außerdem kommen diese Mundveränderungen so selten vor, daß ihre Beschreibung für den praktischen Zahnarzt wohl mehr von theoretischem als von praktischem Interesse sein dürfte. Sie wäre auch nicht in den Rahmen dieser Arbeit aufgenommen worden, wenn diese Munderscheinungen nicht von eminenter *differenzialdiagnostischer Bedeutung* wären für die Erkennung einer andern wichtigen Blutkrankheit — der *Leukämie.*

Die meisten Symptome der angeführten Blutkrankheiten, die Trockenheit und Blässe der Mundschleimhaut, hämorrhagische Diathese, Auflockerung des Zahnfleisches, Geschwürbildung im Bereiche der ganzen Mundschleimhaut und des Rachens, gangränöser Zerfall unter oft nomaartigem Weitergreifen, wiederholen sich bei den akuten Formen dieses Leidens. Gerade wegen diesen identischen Symptomen wurde früher die Leukämie vielfach verwechselt. Rasch verlaufende akute Leukämien nahmen unter dem Bilde einer allgemeinen Sepsis einen letalen Ausgang. *Brandenberg* berichtet über zwei Fälle aus den Jahren 1902 und 1903, die beide als Morbus mac. Werlhofii angesehen und erst bei der

Sektion als akute Leukämien diagnostiziert wurden. Über Verwechslungen mit Stomatitis ulcerosa, Plaut-Vincentscher Angina, Diphtherie berichten *Spitzer*, *Wechselmann* und *Schnitter*. In einem Falle über den *Veszprémi* referiert, führten die luesverdächtigen Ulzerationen des harten und weichen Gaumens zur Überführung in die dermatologische Klinik und Behandlung auf Lues III. Der gleiche Autor, wie auch *Askanazy* machen auf die oft täuschende Ähnlichkeit der zerfallenen Lymphome des Verdauungstraktus mit typhösen Geschwüren aufmerksam.

Das Wesen der Leukämie als einer Erkrankung der blutbildenden Organe und einer oft immensen Vermehrung der weißen Blutkörperchen wurde schon vor 75 Jahren von *Virchow*, dem Entdecker der Leukämie, in seinen Grundzügen erfaßt. Die Anschauungen machten in diesem Zeitraume aber noch viele Wandlungen durch. Es gab eine Zeit, wo man die Leukämie nach dem Organe benannte, das sich in vivo und bei der Sektion am meisten verändert fand. So unterschied *Neumann* nach Lymphknoten, Milz und Knochenmark: eine lymphatische, eine lineale und eine myelogene Form. Bahnbrechend wirkten die Forschungen *Ehrlichs*, welche ergaben, daß die beteiligten Organe aus der Benennung der verschiedenen Leukämieformen ausgemerzt werden müßten und daß es bei dieser Erkrankung auf die Art der Gewebswucherung allein ankäme.

Ehrlich und später *Pinkus* unterschieden das myeloische und das lymphatische Gewebe als zwei streng zu sondernde Gewebsarten, von denen jede für sich selbst in Wucherung geraten kann. Diese beiden Autoren legten den Grund für die moderne Auffassung der Leukämie, welche zwei Systemerkrankungen scharf voneinander trennt:

1. Die *Myelosen*, als Wucherungen des gesamten myeloischen Gewebes.
2. Die *Lymphadenosen*, als generalisierte Hyperplasie aller lymphatischen Organe.

Es galt aber noch viele dunkle Punkte aufzuklären, die sich scheinbar nicht in dieser Einteilung unterbringen ließen,

und geeignet waren, die Begriffe aufs neue zu verwirren. Besonders blieb die Histogenese bei der myeloischen Leukämie noch lange ein Rätsel. Es wurden Fälle publiziert, deren Blutbild bestimmt auf myelogene Leukämie hinwies, währenddem das Knochenmark keinerlei Veränderungen darbot. Andere Fälle zeigten während längerem chronischem Verlaufe myeloische Blutbilder mit vorwiegend granulierten Leukozyten, die aber lymphozytenartigen, ungranulierten Platz machten, wenn die Erkrankung akute Form annahm.

Pinkus ging sogar soweit, alle akuten Leukämien den lymphatischen zuzurechnen. In dieses Dunkel brachten neuere Blutforscher, besonders *Naegeli*, Klarheit. Im Jahre 1900 beschrieb er die ungekörnten *Myeloblasten* als Jugendformen der granulierten neutrophilen und eosinophilen Myelozyten. Durch die Aufstellung des Begriffes der Myeloblastenleukämie wurde es klar, daß auch die Myelosen, durch Ausschwemmung ganz jugendlicher Blutzellen, den Myeloblasten, aus den Blutbildungsstätten akut werden könnten. Eine Umwandlung von myeloischen Zellen in Lymphozyten, die man lange für möglich hielt, kommt *nicht* vor. Seitdem diese Erkenntnis allgemein anerkannt wird, betrachtet man die beiden Gewebe als streng gesonderte Gewebsarten.

Die Studien Naegelis über den *myeloischen Apparat* bei *Embryonen* aus dem Jahre 1906 ergaben ferner, daß für die ausgedehnte Verbreitung des myeloischen Gewebes bei Leukämikern nicht Metastasen nach Art eines bösartigen Tumors angenommen werden müßten, sondern daß gewisse, aus dem Embryonalstadium präformierte Zellen der Gefäßwände oder aus deren Nähe einer myeloischen Umwandlung fähig sind. Es war somit bewiesen, daß eine Bildung der Myelozyten überall im Körper — auch extramedullär — stattfinden kann.

Wir sind heute imstande, die Leukämie ihrem Wesen und der Zellbildung nach *zu definieren* als eine pathologische, im ganzen Organismus einsetzende Wucherung der mye-

loischen oder lymphatischen Gewebsysteme. Ihr Hauptsymptom, die Leukozytenvermehrung im Blute, erfolgt durch eine Ausschwemmung der überreichlich produzierten Gewebselemente in den Blutstrom.

Über die *Ätiologie* der Leukämie weiß man auch heute noch nicht genauen Bescheid. Die verschiedensten Theorien gehen nebeneinander her und werden alle von namhaften Autoren vertreten. Die Tumorauffassung von *Ribbert* und *Banti* ist von neueren Autoren meist fallen gelassen worden. *Sternberg* will sie nur noch auf die Lymphadenosen angewandt wissen, die er als Lymphosarkomatose ansieht.

Schwerwiegende Entgegnungen fanden auch die Darstellungen der Leukämie, vor allem der akuten, als Infektionskrankheit. Eine gesonderte Betrachtung der chronischen Leukämie als Hyperplasie und der akuten als Infektionskrankheit, wäre zum voraus nicht angängig, da in der Praxis alle möglichen Zwischenformen und Übergänge gefunden werden. Der akuten Leukämie kann sogar ein chronisches aleukämisches Vorstadium (ohne Vermehrung der Leukozyten im Blute) vorausgehen.

Wohl die neueste Theorie über die Entstehung der Leukämien veröffentlichte *Naegeli* in seinem Lehrbuch «Blutkrankheiten und Blutdiagnostik». Aufbauend auf die Tatsache, daß sich in jedem Lebensalter das myeloische und lymphatische Gewebe in einem genau regulierten Zustand halten, folgert Naegeli, daß diese Regulierung sehr wohl durch unbekannte *Hormone* von Drüsen mit innerer Sekretion zustande kommen könnte. Eine Störung dieser Wechselwirkung bedingt das Übergewicht des einen oder andern Systems, und da diese Störung bei Leukämie *nicht mehr rückgängig* gemacht werden kann, führt sie in kürzerer oder längerer Zeit unfehlbar zum Tode.

Aus der Zeit, da die Leukämie allgemein als Infektionskrankheit angesehen wurde, stammen für uns interessante Studien von *Hinterberger* und *Fränkel*, in welchen den Mundveränderungen bei Leukämie mehr als nur diagnostische Bedeutung beigemessen wird. Die beiden Autoren vermuteten

in den Schleimhautdefekten die Eintrittspforten des hypothetischen Virus in den Organismus. In diesen Ulzerationen sollte das Virus einen geeigneten Nährboden finden und von hier aus sich im Körper verbreitend, nach und nach die allgemeine Erkrankung erzeugen. — Die Haltlosigkeit dieser Vermutungen wurde schon von den Zeitgenossen, vor allem *Askanazy* aufgedeckt. Er bewies, daß gerade das Gegenteil eintraf, indem primär die Mundschleimhaut und die Blutgefäße durch Einlagerung leukämischer Gewebselemente verändert und geschwächt werden müssen, damit sekundär Epithelabschürfung, Blutung, Geschwürbildung und gangränöser Zerfall Platz greifen können.

Trotzdem der Arzt heutzutage über viel ausgebildetere Hilfsmittel zur Erkennung der Leukämie verfügt, als früher, werden ihm auch heute noch die Munderscheinungen *ein diagnostisch wichtiges Symptom* bleiben, vor allem für die akuten und vorgerückten chronischen Stadien dieser Blutkrankheit. Die Mundblutungen, die Zahnfleischschmerzen, das Wackligwerden von Zähnen und Schluckbeschwerden sind oft die ersten Erscheinungen, die den Patienten zum Arzte treiben.

Eine Reihe von Krankengeschichten über chronische und akute Fälle soll im folgenden die Grundlage bilden, um besonders diese Mundsymptome zu würdigen. Ihre vom übrigen Krankheitsbilde losgelöste Besprechung dürfte vielleicht dienlich sein, den praktischen Arzt und Zahnarzt bei der Diagnose zweifelhafter Fälle auf die Leukämie aufmerksam zu machen.

Mundveränderungen bei der chronischen Leukämie.

Die chronische Leukämie bevorzugt das mittlere Lebensalter von 20 bis 40 Jahren, kommt aber auch in höherem Alter vor. Bei jungen Individuen aber nimmt die Erkrankung meist einen akuten Verlauf. *Naegeli* bezeichnet das Vorkommen der chronischen Formen als selten. Am häufigsten fand er die akute lymphatische Leukämie bei jüngern Indi-

viduen. Mehr als bei der akuten, ist es notwendig bei der chronischen Form zwischen myeloider und lymphatischer Leukämie zu unterscheiden. Beiden gemeinsam ist zwar der sachte, meist unbeachtete Beginn und der langsame, zwei bis vier Jahre dauernde Verlauf und der unaufhaltsame Kräftezerfall. Der chronischen myelogenen Leukämie ist die Hyperplasie der myeloischen Blutbildungsstätten eigen, die sich in hochgradiger Schwellung der Milz und Druckempfindlichkeit der Knochen äußert. Diese Symptome sind bei der chronischen Lymphadenose gewöhnlich nicht vorhanden. Dafür aber zeigt sich der gesamte lymphatische Apparat in starker Wucherung.

Alle fühlbaren Lymphdrüsen sind schmerzlos geschwollen, bilden oft ganze Ketten und Pakete am Halse, in der Axillar- und Inguinalgegend. Am vollkommensten wird aber stets das mikroskopische *Blutpräparat* die Diagnose sichern, wenn in ihm Jugendformen der Leukozyten aufgefunden werden.

Veränderungen der Mundhöhle sind bei der *chronischen* myeloischen, wie bei der chronisch lymphatischen Leukämie *seltene Befunde.* Leukämische Infiltrate in den Schleimhäuten bilden sich beim chronischen Verlaufe nicht oder nur selten bei den Lymphadenosen, und auch dann zeigen sie *keine Neigung zum Zerfall.* Das Gewebe hat eben bei ihrer langsamen Entwicklung Zeit, sich den veränderten Bedingungen anzupassen und bleibt resistent gegen die schädigenden Mikroben, denen es im stürmischen Verlaufe der akuten Formen unterliegt.

Von zwanzig chronisch myeloischen Leukämiefällen, deren Krankengeschichten in den letzten Jahren an den medizinischen Polikliniken von Tübingen und Zürich durch Prof. Naegeli aufgenommen worden sind, zeigen nur sechs geringe Munderscheinungen. Von acht chronischen Lymphadenosen sind nur bei drei Fällen solche notiert. Bei sämtlichen vermissen wir die Schwere, wie sie die Mundveränderungen bei der akuten Leukämie kennzeichnet. Bei den lymphatischen Fällen bestehen sie in einer Schwellung des

lymphatischen Rachenringes, in oberflächlichen Ulzerationen der vergrößerten Tonsillen und in kapillären Blutungen. Treten bei den Myelosen Verschwärungen und Blutergüsse im Munde auf, so sind sie Äußerungen einer gesteigerten hämorrhagischen Diathese, wie sie sich gegen Ende der chronischen Leukämie häufig zeigt. In der Tat ist die Neigung zu oft unstillbaren Blutungen und die schlechte Heilungstendenz selbst bei geringfügigen Verletzungen eine erschreckende. Es seien an dieser Stelle Auszüge aus den Krankenberichten zweier chronisch myeloischen und einer chronisch lymphatischen Leukämie aufgeführt, um zu zeigen, wie unbedachte operative Eingriffe den Allgemeinzustand zu verschlimmern imstande sind.

1. *M. M., 24 J.* (Zürich. Prof. Naegeli.) Chron. myel. Leukämie. — Seit 2 J. krank. Riesiger Milztumor. Allgem. Befinden gut. Keine hämorrhag. Diathese. Keine Lymphdrüsenschwellung. Milz füllt das ganze lk. Abdomen aus. Nach Arsentherapie und 4mal. Bestrahlung mit Röntgen Milz auffallend kleiner. Befinden besser. — Blutbefund: Haemoglobin 100%, Leukozyten 14,400, Neutrophile $77^1/_3$%, Eosinophile $2^2/_3$%, Mastz. $6^2/_3$%, Metamyeloz. 1, Myeloz. $4^1/_3$, Übergangsf. 4%, Lymphoz. 4%. — 31. Mai 12. Zahnextraktion durch Zahnarzt ohne Wissen des behandl. Arztes. Darauf furchtbare Blutungen volle 14 Tage lang, trotz sachgemäßer Behandlung. — 11. Juni operat. Blutstillung. Durch die Blutung allgem. Zustand ungemein verschlechtert. Blutbild viel ungünstiger, viele Jugendformen der Leukozyten. Vorn im Munde in d. Extrakt.-Wunde Soorentwicklung. Milz größer. — Blutbefund 11.VI.: Hb. 110%, w. Blk. 44,800. Normobl. ¼, Myelobl. ½, unreife Myeloz. $16^3/_4$, reife 3, Metam. $8^1/_2$, Neutroph. $58^1/_2$, Eosinoph. ¼, Myeloz. Mastz. $2^3/_4$, Übergangsf. $5^1/_2$, Lymphoz. $3^3/_4$. — 27. VI.: Noch schlechter, noch mehr Jugendf., d. w. Blk., w. Blk. 148,000, Myelobl. ½%, unreife Myelozyten 22%, Metamyeloc. 14%. — 9. VIII. 12: Wieder Besserung. Hb. 100%, Leukoz. 5600.

In diesem Falle wurden also nach vorausgegangener Besserung durch eine Zahnextraktion und die daran sich schließende Blutung der Zustand verschlechtert und wieder mehr unreife Leukozyten ins Blut geschwemmt.

Der folgende Fall ist der *Literatur* entnommen. Er beweist, daß Ulzerationen und gangränöser Zerfall der Mund-

schleimhaut auch bei der chronischen Leukämie vorkommen und daß selbst zeitweilige Ausheilungen dieser Prozesse nicht ausgeschlossen sind.

2. *Mann, 32 J.* (Wechselmann-Marcuse.) Chron. myel. Leuk. — Bis Juli 07 immer gesund. In ärztl. Behandlung wegen Ulzeration im Kehlkopf. Seit 8 Tagen Halsschmerzen, am Zungenrand r. nekrot. Belag, der auf den Gaumenbogen übergeht. Erste Diagn.: Angina Vincenti. — Am 31. X. 07: Auf Schleimhaut der Unterlippe r. ein Geschwür vom Mundwinkel bis in die Wangenschleimhaut. Medial ist die Lippe bald perforiert. Geschwürsgrund mit nekrot. furchtbar stinkenden Fetzen bedeckt, Zähne in sehr schlechtem Zustand, dicker Zahnsteinansatz, Gingivitis. Milz vergrößert. Lymphdr. nicht geschwollen. Nach zweimal. Röntgenbestrahlung *Schließung* des Zahngeschwürs. — Am 4. I. 08 neues gangränöses Ulcus an d. r. Hälfte des harten Gaumens. Ein gleiches Geschwür auf d. lk. Seite war vor 5 Tagen aufgetreten und spontan geheilt. Patient wird bettlägerig. Fieber. Der Rand des Geschwürs zeigt deutliche Demarkationszone. Da man die benachbarten Zähne als Ursache ansah, wurden sie entfernt. Trotz Röntgenstr. und Mundspülungen greift das Geschwür weiter. Das allgem. Befinden verschlechtert sich. Starke Salivation. — 12. I.: Verschlimmerung. Die Nekrose war in den Nasen-Rachenraum vorgedrungen. Foetor unerträgl. Rascher Kräfteverfall, am 29. I. 08 Exitus. — Die Sektion ergibt vollständige Usurierung des harten Gaumens und Erfüllung der Kieferhöhle mit gangrän. Massen.

3. Über einen einschlägigen Fall chron. lymphat. Leuk. berichtet *Mosler* schon im Jahre 1868. Es entwickelten sich im Verlaufe einer 2 Jahre dauernden Erkrankung eines Mannes, unter Anschwellung der Halsdrüsen und Schlingbeschwerden, intensive Entzündungen der Mund- und Rachenschleimhaut, Auflockerung und Blutung des Zahnfleisches, dazu ein foetider Mundgeruch. Mosler prägte für diese Affektionen die Bezeichnungen Stomatitis und Pharyngitis leucaemica und glaubte, daß beide Veränderungen durch schädliche Produkte der Drüsenlymphome entstehen würden, die sich in größeren Mengen den Mundsekreten beimischen.

Einen Fall chronisch lymphatischer Leukämie mit Ulzerationen an der Wangenschleimhaut und nachfolgender Noma beschreibt *Schneiter*, einen ganz ähnlichen Fall hat auch *Naegeli* beobachtet.

Zusammenfassend darf hier von den chronischen Leukämien gesagt werden, daß Veränderungen der Mundhöhle bei ihnen nur *seltene* Erscheinungen sind. Kommen sie vor, gewöhnlich verbunden mit einer gesteigerten hämorrhagischen Diathese, so zeigen sie an, daß die chronische Erkrankung in ein akutes Stadium eingetreten ist.

Mundveränderungen bei der akuten Leukämie.

Die Verschiedenheit des Krankheitsbildes der chronischen und akuten Leukämie stellt sich bei genauem Zusehen nur als eine graduelle dar. Alle wesentlichen Symptome, wie wir sie schon für die chronische Leukämie aufgeführt haben, wiederholen sich auch hier. Während aber die erstere langsam, schleichend beginnt, in ihrem Verlaufe häufige Remissionen zeigt, ist der Beginn der akuten Leukämie meist ein *plötzlicher*, mit Fieber und Schüttelfrösten einsetzender, ähnlich einer Infektionskrankheit. In ihrem Verlaufe folgen sich die Attacken in rascher Reihenfolge ohne vorübergehende Besserungen und führen in zwei bis drei, höchstens vier Monaten zu einem schlimmen Ausgange. Es sind aber auch Fälle bekannt, wo das Leiden langsam, unmerklich begann, indem schon lange vorher aleukämische und subleukämische Stadien bestanden hatten, welche nach und nach einen akuten Charakter annahmen. Es ist überhaupt unmöglich, die akuten Leukämien scharf von den chronischen zu trennen, da sich alle möglichen Übergänge zwischen beiden finden.

Ganz ungerechtfertigt wäre es, die akuten Erkrankungen als Infektionen aufzufassen und ihnen so eine von den chronischen verschiedene Ätiologie zuzusprechen.

Wie die chronischen Leukämien teilen wir die akuten in akute Myelosen und akute Lymphadenosen ein. Das Krankheitsbild der akuten Leukämie ist aber so scharf umschrieben und charakteristisch, die beiden Arten verlaufen klinisch so ähnlich, daß sich besonders für unsern Zweck diese Sonderung erübrigt.

Die leukämischen *Veränderungen der Mundhöhle* bildeten bei der chronischen Leukämie nur gelegentliche seltene Befunde. Im Bilde der akuten Leukämie gehören sie zu den hervorragendsten Merkmalen und galten in früherer Zeit, da die mikroskopische Blutdiagnostik noch in ihren Anfängen war, als Hauptsymptome bei der Diagnosenstellung.

Wir haben schon oben gesehen, daß in den letzten Stadien der chronischen Leukämie eine starke Neigung zu Blutungen auftrat. Bei der akuten Form ist diese *hämorrhagische Diathese* eminent gesteigert. Sie äußert sich auf der äußern Haut in Form punktförmiger Petechien und größern Sugillationen, in den Schleimhäuten des Digestionstraktus als Hämorrhagien im submukösen Gewebe, die bisweilen die Schleimhaut diffus infarzieren, bisweilen als äußere Blutungen an die Oberfläche durchbrechen.

Eine weitere Veränderung besteht in der Bildung von *leukämischen Infiltraten* in allen Organen, besonders aber in den Schleimhäuten der Mund-, Nasen- und Rachenhöhle. Die Lymphombildungen bei den akuten Lymphadenosen nehmen ihren Ausgang von den überall nach Art der Peyerschen Plaques in den Schleimhäuten zerstreuten Resten lymphadenoiden Gewebes, die in Wucherung geraten und die ganze Dicke der Schleimhaut bis tief zwischen die Muskelbündel hinein tumorartig durchwuchern. Auf den ersten Blick weniger verständlich erscheint uns diese Infiltratbildung bei der akuten Myelose. Wie eingangs erwähnt, hat uns Naegeli gelehrt, daß während des ganzen Lebens in unmittelbarer Nähe der Blutgefäße präformierte Zellen aus dem Embryonalstadium erhalten bleiben, die unter dem Einfluß der leukämischen Noxe aufs neue zu wuchern beginnen. Auf diese Weise findet auch die Bildung von myeloischen Infiltraten ihre Erklärung.

Die leukämische Infiltratbildung erlangt in den Weichteilen der Mundhöhle oft eine ganz besondere Mächtigkeit. Das Zahnfleisch schwillt auf, wird gelockert, wuchert oft derart, daß die Zähne darin zu verschwinden scheinen. Die lymphatische Gewebswucherung lokalisiert sich mit Vorliebe auf die Teile des lymphatischen Rachenringes. Die Balg-

follikel des Zungengrundes wachsen zu sichtbaren Knoten aus, die Tonsillen werden zu blumenkohlartigen Gebilden, die Gaumenbögen und das Velum erscheinen wulstig verdickt, so daß nicht nur die Schluckbewegungen schmerzhaft werden, sondern sogar die Atmung beschwerlich wird. Die Weichteile der Mundhöhle sind nun bei der Nahrungsaufnahme und beim Kauen beständig *traumatischen Insulten* ausgesetzt. Kein Wunder daher, wenn die gelockerte und schlecht ernährte Schleimhaut über diesen Lymphomen ulzeriert. Infektionserreger sind in dieser Umgebung auch stets vorhanden. Die Kokken und Bakterien des Mundes finden leicht Eingang und der gangränöse Zerfall kann beginnen.

Es wird natürlich nicht notwendigerweise jede akute Leukämie alle diese Mundaffektionen zeitigen. Daß sie aber doch recht häufig sind und ein hervorragendes klinisches Kennzeichen dieser Erkrankung ausmachen, darin stimmen alle Autoren überein.

Von sieben akuten myeloischen und sieben akuten lymphatischen Leukämien, deren Krankengeschichten mir in zuvorkommender Weise von Prof. Naegeli, Direktor der medizinischen Poliklinik in Zürich überlassen worden sind, *wiesen sämtliche* teils schwerere, teils leichtere Mundveränderungen auf. Je vier von den sieben Fällen können sogar als *recht typische* bezeichnet werden. Statt einer Aufzählung der einzelnen Erscheinungen seien hier Auszüge aus den Untersuchungsprotokollen je dreier typischer Myelosen und Lymphadenosen eingefügt.

4. Herr *H., 39 J.* (Prof. Naegeli.). Akute Myeloblastenleukämie — Beginn 15. VII. 17 mit einer starken Blutung nach einer Zahnextraktion. Einige Tage später Stomatitis. Patient wurde schwächer und bleich. Fieber. Am ganzen Körper Blutflecken. — 10. X. viel bleicher, abgemagert. Heftige Stomatitis. Gangränöse Stelle an d. r. Wange. Foetor ex ore. Keine geschwoll. Lymphdrüsen. Milz vergrößert. Munderscheinungen werden schlimmer. Exitus 23. X. 17. — Blutbefund: R. Blk. 1,400,000, w. Blk. 30,000, größtenteils Myeloblasten.

5. Frau *Sch., 39 J.* (Polikl. Zürich. Prof. Naegeli.) Ak. Myeloblasten-Leuk. — 1. XII. 19. Gesund bis Herbst. Hämorrhag.

Diath. o. Jetzt Stomatitis necrotica. Weiße schmierige Schleimhaut. Zähne ganz darin verschwunden. Tonsillen nicht vergrößert. Lymphdr. längs d. Unterkiefers stark, auch zervikale und nuchale. Soorentwicklung. Ob. Lippe submuk. Blutung. — Exitus 2. XII. — Blutbefund 1. XII. 19: Hb. 40%, r. Blk. 1,800,000. F. J. 1,0, w. Blk. 264,000, Myelobl. 97,3, Normobl. 0, Neuroph. 0,4, Eosnoph. 0, Mastz. 0, Lymphoz. 2, Plz. 0,3%.

6. Herr *Gl. A., 18 J.* (Polikl. Zürich. Prof. Naegeli.) Ak. myel. Leuk. — 29. IX. 19: Mattigkeit, bleiche Gesichtsfarbe. Angina. Rötung und Schwellung d. Rachenschleimhaut. Zahnfleischschwellung. — 1. X.: Zahnfleisch stärker geschwollen. Temperatur 38°. 8. X.: Schwellung sehr stark. Dyspnoe. — 16. X. starke Stomat. necr. Hämorrhag. dickes Infiltrat. Zunge trocken, hämorrhagisch. — Exitus 19. X. 19. — Blutbefund: 17. X.: Hb. 36%, r. Blk. 1,500,000. F. J. 1,2, w. Blk. 24,000, Myelobl. 89, Neutroph. 1, Eosinoph. 0. Lymphoz. 9%.

7. Herr *H. E., 39 J.* (Polikl. Tüb. Prof. Naegeli.) Ak. Lymphadenose. — 22. VII. 15: Mattigkeit, Abmagerung, Schwindelanfälle, Nasenblutg. Aussehen blaß, gelblich (an Addison gedacht). Tonsillen klein, überall frische Blutungen am Rachendach. — 30. VII.: Blutet seit 2 Tagen aus d. Zahnfleisch. Seit 8 Tagen Blutblase an d. Lippe. Öfters Nasenbluten aus kl. Geschwür am Septum nar. Blutige Imbibition des Zahnfleisches. Zunge belegt. Tonsillen geschwollen mit ulzerösem Belag. — 5. VIII.: Allgem. Befinden schlechter. Blutungen aus Nase und Mund. Starker Foetor ex ore. Exitus 8. VIII. 15. — Blutbefund 22. VII.: Hb. 52%, r. Blk. 2,362,000, F. J. 1,1, w. Blk. 18,300, Myeloz. reife 0,2. Neutroph. 2,2, Eosinoph. 0,1. Ma. 0,2. Übergangsf. 0,4. Lymphoz. 74,4, gr. Lymphoz. 19,5, path. Lymphoz. 1,1.

8. Herr *R. H., 21 J.* (Prof. Naegeli.) Ak. lymphat. Leuk. — Erkrankt an Pleuritis exsudativa. Leukoz. 95,000 nach 5 T., 250,000. Hochgrad. hämorrhag. Diathese (Netzhaut-, Zahnfl.-, Nasenblutungen). Tonsillen vergrößert, nekrotisch. Allgem. Lymphdr.-Schwellung. Lymphome d. Haut. — Blutbefund: Neutroph. 2. Eosinoph. ¼, Übergangsf. ¼, Lymphoz. 80, gr. Lymphoz. 17½.

9. Frau *Sch., 42 J.* (Prof. Naegeli.) Ak. lymphat. Leuk. — 12. X. 08: Seit 5 W. Zahnfleischblutungen, graue Mißfarbe der Haut, seit 2 W. ist die Gingiva d. Oberkiefers verdickt, so daß die Zähne kaum herausschauen, Schweiße, Schüttelfröste, furchtbarer Foetor ex ore, Kieferklemme, Halsdr. geschwollen und empfindlich, Milz nicht palpabel. — Blutbefund: Hb. 55%, Leukoz. 15,380, r. Blk. 2,488,000, Neutroph. ⅔, Eosinoph. o,

Lymphoz. kl. 2,1 gr., 84,2, atypische 12,7. Myeloz. 0,1. Normobl. 0,3%.

In den durchgeprüften Krankenberichten waren die uns interessierenden Mundveränderungen meist nur beiläufig registriert. Der Verlauf der Erkrankungen war entweder viel zu kurz, daß die Mundaffektionen in den Vordergrund treten konnten, oder es waren andere klinische Symptome da, die Milzvergrößerung, Lymphdrüsenschwellung und das veränderte Blutbild, welche die Aufmerksamkeit des Untersuchers auf sich zogen. Wir haben daher aus der reichlichen *Literatur über akute Leukämie* noch einige Fälle herbeigezogen, bei denen über Mundveränderungen genauer berichtet wird.

Bei vielen dieser Fälle wird nicht zwischen myeloischer und lymphatischer Leukämie unterschieden, da in früherer Zeit bevor die Myeloblasten bekannt waren, alle akuten Leukämien unter dem Begriff der *Lymphadenosen* fielen, denen sie als der *Mehrzahl der Leukämien* ja meist zugezählt werden konnten. Für unsern Zweck hat dieser Mangel auch weiter keine Bedeutung.

10. *Knabe, 1½ J.* (Brandenberg.) Akute Leukämie. — I. 03 in Behandlung wegen Dentitio difficile. Einige Inzisionen gemacht. 28. VII. wieder Zahninzision, darauf Unwohlsein. Petechien an Stirne und Unterschenkel. Beim Zahnschnitt geringe Blutung, in der Nacht starke Nachblutung. 29. VII.: Schleimhaut bläulich verfärbt, Blutung. Therapie: Liqu. ferri sesquichlorati (!). — 1. VIII.: Neue Blutung schwer stillbar, ebenso aus Tonsille. Ergotininjektion. Ulzerös. Zerfall. 8. VIII. Unter schweren Blutungen starker Kräftezerfall. Exitus.

11. Frau *Gy., 43 J.* (Veszprémi.) Ak. lymphat. Leuk. — Seit 2 Wochen Mundschmerzen. Nasenrücken sattelförmig, Septum perforiert, weicher Gaumen und Uvula zeigen Narben, deshalb in der dermat. Klinik aufgenommen und auf Lues III behandelt. Mundschleimhaut und Zahnfl. hämorrhag. besonders an d. untern Schneidezähnen ist es abgestoßen, der obere Teil nekrotisch, mit beginnender Demarkation in der Zahnwurzelgegend. Auf der r. Tonsille Geschwür mit schmutziger Basis. — Blutbefund: Lymphoz. 97,5%, Exitus am 22. Tage der Erkrankung.

12. *E. M., 3j. Mädchen.* (Fall v. Dr. Stirnimann.) Aklymph. Leuk. — 1906: Verdauungsstörung. 9. VIII.: Zahn.

schmerzen. Zahnfleisch stark gerötet und geschwollen, mit breitem schwarz-grauem Saum. Starker Foetor ex. ore. — X. 06: Tonsillotomie, starker Blutverlust. — 22. X.: Starke Blässe der Schleimhäute. Kachexie. Exitus 31. XI. 06.

Die folgenden Fälle zeigen deutlich, wie die ulzerösen Prozesse der Mundschleimhaut durch oft geringfügige operative Eingriffe eingeleitet oder, wenn solche schon bestehen, verschlimmert werden.

13. Herr *J. A., 35 J.* (S. Gilde.) Ak. myel. Leuk. — 23. XII. 97: Beginnender Substanzverlust am untern Zahnfleischrand. Starker Foetor aus Mund und Nase. 3. I.: Der Substanzverlust am Unterkiefer zerfällt rapid, zwei lockere Zähne werden extrahiert, da sie die Nahrungsaufnahme erschweren. Daraufhin greift die Nekrose sehr rasch weiter. Fünfpfennigstück großer Defekt mit teigig gewulsteten Rändern von fetziger, schmieriger Beschaffenheit mit derbem, graugrünem Grunde. 11. I.: Starker Foetor ex ore derart, daß Isolierung des Kranken notwendig wird. Exitus 16. I. 98.

14. *M. C., 22 j. Arbeiter.* (M. Hoffmann.) Lymphat. Leuk. — Früher nie krank, in letzter Zeit Mattigkeit, Kreuzschmerzen. Vor einiger Zeit ließ er sich wegen Zahnschmerzen links unten einen Molaren ziehen. Darauf trat in den nächsten Tagen eine immer mehr zunehmende Schwellung der linken Wange ein. — Befund 31. XII. 01: Mandibulargegend stark geschwollen, Submaxillardrüsen bis Haselnußgröße geschw. Starker Foetor ex ore. Zahnfleischränder dunkelbraunrot, im Gebiete der unt. lk. Molaren nekrotisch. Rachenorgane geschwollen. Fieber. Hautpetechien. Hämaturie, blutiger Stuhl. Allgem. Kachexie. Exitus 4. I. 02.

15. *23 j. Mann.* (Hille.) Ak. Leuk. — Läßt seine Mundhöhle zwecks Prothese sanieren. Der behandelnde Zahnarzt entfernt eine Reihe kariöser Zähne und Wurzeln. Eine Heilung der Extraktionswunde trat nicht ein. Der Patient stellte sich wieder ein. Im Munde fand sich ein Geschwür vom $\overline{8}|-\overline{6}|$ entsprechend den Extraktionswunden, das im Grunde von schmierigen Granulationsmassen bedeckt war. Die noch vorhandenen Zähne waren gelockert, und in dem stark geschwollenen Zahnfleisch versteckt. Überall gegenüber kariösen Stellen war das benachbarte Zahnfleisch nekrotisch geworden. Die starke hämorrhag. Diathese suchte man mit Gelatine per os zu bekämpfen. Da sich der allgemeine und örtliche Zustand verschlimmerte, wurde der Patient der chirurgischen Klinik überwiesen. Dort

erfolgte nach wenigen Tagen Exitus unter dem Bilde einer schweren Sepsis.

16. *B. L., 28j. Arbeiter.* (Spitzer.) Ak. Leuk. — Patient kam 2. II. 06 in zahnärztliche Behandlung. Zahnfleisch im Ober- und Unterkiefer war seit 7 Tagen geschwollen. Interdentalpapillen stark hyperämisch. Die Zähne des Unterkiefers waren gelockert und druckempfindlich. Aus den Zahnfleischtaschen floß Eiter. Man diagnostizierte Stomatitis ulcerosa und nahm Hg.-Vergiftung an. Die untern Inzisivi werden entfernt. Nach 2 Tagen zeigte die Extraktionswunde einen schmierigen Belag. Die Gingiva war geschwollen und zeigte oberflächlichen nekrotischen Belag. Der lymphat. Rachenring war erheblich geschwolllen. Wegen hochgradigen Suffokationserscheinungen wurde Tracheotomie nötig. Bald nach dem Eingriffe starb der Patient.

17. *W. F., 33j. Straßenbaupolier.* (Spitzer.) Ak. myel. Leuk. — Blasser Mann, stark herabgekommen. Größere Schwellung im Bereiche der Backen- und Mahlzähne am Oberkiefer. Die Schwellung am lk. Oberkiefer nahm rasch zu und wurde inzidiert. $\underline{|6}$ der stark gelockert war, wurde extrahiert und desinfizierendes Mundwasser verordnet. Am andern Morgen zeigte die Extraktionswunde einen mißfarbenen Belag. Das Geschwür griff rasch weiter. Starkes Fieber. Der Patient mußte in ein Spital überführt werden. Nach weitern 2 Tagen zeigte sich die Extraktionswunde innen und außen mit fetzigen, eitrig nekrotischen Belägen besetzt. Rechts außen von den obern Prämolaren ein ebensolches Geschwür. Unter weiterer Ausbreitung starke Kräfteabnahme und Exitus.

Wenn wir die Befunde kurz *zusammenfassen*, ergibt sich folgende Feststellung: Bei der akuten Leukämie finden sich die Weichteile der Mundhöhle *meistens* verändert. Die Veränderungen bestehen in Blutungen aus den zerreißlichen Gefäßen und Kapillaren, sowie in Schwellung der Schleimhaut durch leukämische Infiltrate. Die letztern erliegen unter Einfluß von traumatischen Schädigungen und nachheriger Infektion leicht einem ulzerösen Zerfall.

Zur Patho-Histologie der leukämisch veränderten Schleimhaut.

Askanazy war der erste, der die leukämischen Veränderungen der Mundhöhle einer eingehenden mikroskopischen Untersuchung unterwarf. Er widerlegte in seiner Publikation die schon oben erwähnte irrige Theorie *Hinterbergers*, wie auch

die damals geltende Auffassung, daß die Lymphombildungen nach Art der Tuberkelknoten einer spontanen regressiven Metamorphose fähig seien. Die Feststellungen Askanazys haben auch heute noch volle Gültigkeit. In einer Studie über die «Patho-Histologie der Gingiva» bei Leukämie aus dem Jahre 1908 prüfte *Spitzer* an Hand einer Reihe von Schnitten die Befunde Askanazys durch, erhielt aber im wesentlichen keine neuen Resultate. Dieser Arbeit haben wir auch die beiden Abbildungen entnommen. Sie stellen Schnitte durch die *lymphomatös* infiltrierte Gingiva dar, dieselben Verhältnisse können aber auch auf das myeloisch infiltrierte Gewebe übertragen werden, mit dem Unterschied, daß hier myeloische Zellen vorhanden sind.

Die Schleimhaut wird in ihrer ganzen Dicke von großen einkernigen Rundzellen infiltriert, die meist etwas größer sind als gewöhnliche Lymphozyten. Die Infiltration beginnt oft schon im Periost des Alveolarknochens, durchsetzt die ganze Submukosa und dringt bis in die Papillen der Schleimhaut vor. Wo unter der Schleimhaut Muskelzüge liegen, lagern sich die Lymphomzellen zwischen die Fasern ein, diese wohl beiseite drängend, aber nicht zerstörend. Darin liegt ja der große Unterschied zwischen diesen Lymphombildungen und den malignen Tumoren, daß sie die Gewebe, in denen sie sich ausbreiten, wohl druckatrophisch beeinträchtigen, nicht aber substituieren. Um die Rundzellen ordnet sich das Bindegewebe netzförmig an. Wir erhalten so beinahe das Bild des lymphadenoiden Gewebes in den Lymphknoten, nur fehlen hier die Keimzentren und darum die Zellanhäufungen der Follikel.

Über den leukämischen Wucherungen muß sich notwendigerweise die schützende Epitheldecke dehnen und verdünnen. Sie wird mit der Zeit rissig, aufgelockert und stößt sich ab. Äußere mechanische Insulte werden dazu das Ihrige beitragen. So wird das aufgequollene Stratum papillare von jedem Schutz entblößt, und seine zarten Blutgefäße kommen hart an die Oberfläche zu liegen. Diffuse Blutungen und blutige Infarkte sind in diesem Stadium häufige Befunde, und die fortschreitende Nekrose nimmt ihren Anfang.

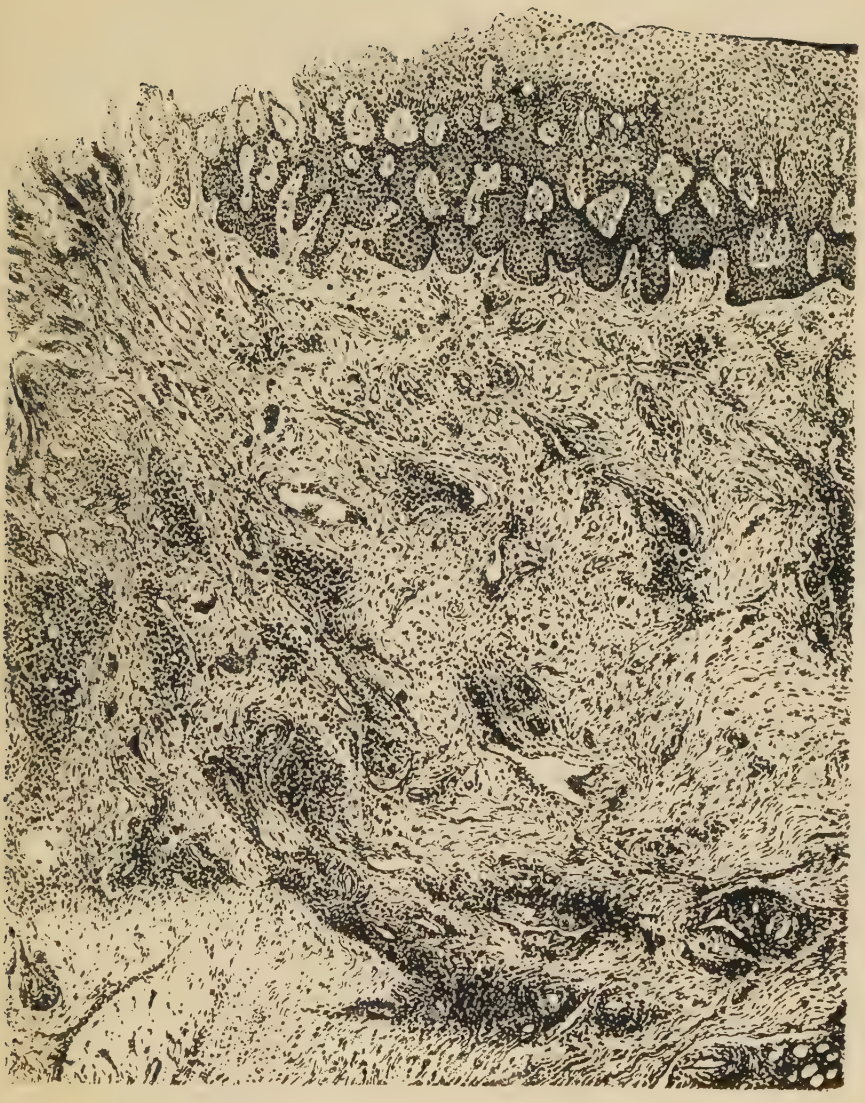

Schnitt durch die leukämisch infiltrierte Gingiva.

Aus *Spitzer*. Österr.-ungar. Vierteljährsschrift 1908.

Schnitt durch die leukämisch infiltrierte Gingiva.

Aus *Spitzer*, Österr.-ungar. Vierteljahrsschrift 1908.

Askanazy unterwarf auch die *nekrotischen Partien* einer histologischen und bakteriologischen Untersuchung. Das nekrotische Gewebe erschien im Mikroskop als körnig, faserige Masse mit thrombosierten Gefäßen. Das lebende, lymphomatös infiltrierte Gewebe umgab sich gegen die zerfallenen Partien mit einem demarkierenden Walle polynukleärer Leukozyten. In den Randzonen wurden durch Bakterienfärbung dichte *Ballen von Kokken* und viele einzelne leichtgeschlängelte *Bazillenformen* sichtbar. Das Innere der nekrotischen Herde enthält jedoch keine Mikroben, wohl eine Wirkung der entwicklungshemmenden Autotoxine.

Es sei hier hervorgehoben, daß auch *Soor* sich auf dem leukämisch veränderten Boden zu entwickeln vermag. Das Oidium albicans siedelt sich meist auf den Schleimhäuten geschwächter und heruntergekommener Individuen an. Wenn wir seinen Pilzrasen auch bei den leukämischen Veränderungen antreffen, charakterisiert sich dadurch nur die Hinfälligkeit des leukämisch infiltrierten Gewebes. Askanazy fand Soor im Sinus piriformis bei dem von ihm beschriebenen Falle, auch wir trafen in unserer Arbeit im Falle 1 und 5 auf Soorentwicklung.

Spitzer untersuchte die Pulpa eines ante mortem *extrahierten Zahnes* eines Leukämikers. Die Gefäße fanden sich mit einkernigen Rundzellen überfüllt, und auch in ihrer Umgebung war die Infiltration eine reichliche. Unzweifelhaft werden in extremen Fällen Pulpa und Periodontium der Zähne stark leukämisch verändert und ihre *Vitalität* herabgesetzt sein.

Wir glauben im Vorausgegangenen die leukämischen Veränderungen der Mundhöhle genügend gewürdigt zu haben.

Es erscheint uns mehr als gerechtfertigt, wenn der praktische Arzt und Zahnarzt beim gelegentlichen Auffinden dieser Mundsymptome ihren Verdacht auf die Leukämie lenken. Allzu häufig werden solche Befunde ja nicht gemacht werden. Die Leukämie gilt als eine recht seltene Erkrankung. *Eichhorst* fand von tausend Patienten der Spitäler nur ein bis drei an Leukämie erkrankt, ähnliche Zahlen gibt auch *Morawitz* an.

Seitdem das Krankheitsbild in Ärztekreisen mehr bekannt ist und seitdem die diagnostischen Hilfsmittel verfeinert wurden, sind aber bedeutend mehr Fälle bekannt geworden, besonders akute.

In einer langjährigen zahnärztlichen Tätigkeit und besonders in der poliklinischen Praxis wird sich auch dem Zahnarzte Gelegenheit bieten, die leukämischen Symptome in der Mundhöhle zu beobachten. Bei der Gelegenheit soll aber auch der Zahnarzt durch seine medizinischen Kenntnisse imstande sein, aus der typischen Erkrankung des Organes auf den Zustand des Gesamtorganismus zu schließen. Sind die typischen Mundveränderungen vorhanden, so werden vielleicht blasse Gesichtsfarbe, blasse livide Färbung der Schleimhäute, Petechien der Haut und Lymphdrüsenschwellung den Verdacht auf Leukämie verstärken. Die endgültige Diagnose wird der Zahnarzt stets dem Blutspezialisten überlassen, ohne dessen Anordnungen er auch keine weitern Operationen in der Mundhöhle vornehmen wird. Wir haben bei unsern Krankengeschichten fünf Fälle zitiert, bei denen die geschwürigen Mundhöhlenprozesse entweder durch Zahnextraktionen angeregt oder gefördert wurden. (Fälle 13 bis 17.) Wir sahen im Fall 1, wie bei einem Leukämiker eine Zahnextraktion eine fast tödliche Blutung herbeiführte und wie sich der Allgemeinzustand, ja sogar das Blutbild verschlechterten. Fingerzeige genug, um auch dem Zahnarzte bei der Behandlung von Leukämikern Vorsicht zu empfehlen. In dieser Hinsicht scheint uns auch folgender Krankheitsbericht aus dem Jahre 1887 recht typisch.

18. *S. G., stud. jur. aus Prag, 24 J.* (H. Schmid.) — Anäm. abgemagerter Mann, sucht den Zahnarzt auf wegen einer sich immer wiederholenden Blutung aus der Mundhöhle. Blasse livide Färbung der Schleimhäute. Schon am Nachmittag findet der herbeigerufene Arzt den Patienten im Bette, unaufhörliche Blutung aus dem Zahnfleisch. Jetzt Spitalbehandlung. Aus der Wunde entwickelt sich bald ein weitergreifendes Geschwür an der linken Hälfte des Unterkiefers und linken Hälfte des Oberkiefers. Es erfolgt am 16. XI. örtliche Abtragung der nekrot. Zahnfleischpartien, Jodoformierung der Wundränder. — Am 18., 19. und 20. XI. Abtragung der in großer Ausdehnung gan-

gränösen Partien der Gingiva am linken Ober- und Unterkiefer mit Pacquelinschem Thermokauter. — Am 25. XI. Gangraena progrediens. Das Zahnfleisch um die Wunde ist in eine pulpöse Masse verwandelt. Neuerdings in $CHCl_3$-Narkose Zerstörung, teils Abtragung d. Schleimhaut mit Thermokauter. Der letzte obere Mahlzahn wird extrahiert, seine Alveole wird ausgebrannt. Die Wurzeln der letzt. ob. und r. unt. Mahlzähne werden ebenfalls extrahiert. Nach dieser Prozedur erfolgt am Abend Anstieg der Temperatur bis 40,5°. Unter Respirationsbeschwerden und Kollaps stirbt der Patient 2 Uhr nachts.

Wenn wir es zum Schlusse noch unternehmen wollen, allgemeine Richtlinien für eine *therapeutische Behandlung* der leukämischen Veränderungen der Mundhöhle aufzustellen, zeigt uns gerade das letzte Beispiel am krassesten, wie wir es *nicht* machen sollen. Von allen Hilfsmitteln ist jedenfalls der *Thermokauter* gerade das unglücklichste, um eine Heilung der Ulzerationen herbeizuführen. Statt dem schon schwer geschädigten Gewebe günstigere Bedingungen zu verschaffen, verkohlt er es und setzt Substanzverluste. Nicht weniger gefährlich als der Thermokauter wirken auf dem leukämisch infiltrierten Zahnfleisch stark ätzende Desinfizientien, wie Phenol und der Lapisstift. Günstigere Heilungsbedingungen für die geschwürige Mundhöhle schaffen Spülungen mit milden desinfizierenden Lösungen von Borax, Salizylsäure, Wasserstoffsuperoxyd und physiologische Kochsalzlösung.

In dem bemerkenswerten chronischen Falle von *Wechselmann* und *Marcuse* heilte ein leukämisches Zahnfleischgeschwür auf Röntgenbestrahlung spontan aus. In den Fällen von *Brandenberg* und *Ebstein* suchte man Blutungen mit dem gefährlichen Liquor ferri sesquichlorati zu stillen, natürlich mit gegenteiligem Erfolge. Auch Gelatineinjektionen im Falle von *Hille* halfen gegen die Blutungen wenig. Am besten bewährte sich auch hier immer sorgfältige Tamponade.

Auf jeden Fall soll sich jeder Zahnarzt zum Grundsatze machen, Patienten, bei denen Leukämie diagnostiziert wurde oder die ihm nach dieser Hinsicht verdächtig erscheinen,

nach einem möglichst schonenden Plane zu behandeln. Es wäre das Beste, operative Eingriffe ganz zu vermeiden.

Sind operative Eingriffe unbedingt notwendig, so sollen sie, wie *Hille* schreibt, «unter größter Schonung und nachheriger Tamponade der Alveole» ausgeführt werden, auch wenn keine sofortige Blutung eintritt. Quetschungen der Gingiva sollen vermieden werden und die Wundränder müssen in einem solchen Zustande bleiben, daß die Ernährung jedes Teiles gewährleistet ist.

Wenn mehrere Extraktionen gemacht werden, schützt eine Vereinigung der Ränder über den Alveolarfortsatz durch Nähte vor Blutungen und Nekrose.

Meist wird der Zahnarzt blutige Eingriffe überhaupt vermeiden können, indem er Zahnschmerzen durch Pulpenbehandlungen beseitigt, scharfe Kanten der Wurzelreste abschleift oder mit Kronen überkappt.

Wie wir wissen, ist eine Heilung der Leukämie heute unmöglich. Die erfolgreichste Therapie durch Röntgenbestrahlung und Arsen vermag den letalen Ausgang höchstens um einige Jahre hinauszuschieben. Es sollen deshalb auch die Heilversuche, die sich gegen die Veränderungen in der Mundhöhle richten, nicht mehr zu erreichen suchen, als dem Kranken einen erträglichen Zustand zu verschaffen.

* * *

Herrn Prof. Dr. *Naegeli*, Direktor der medizinischen Poliklinik in Zürich, spreche ich an dieser Stelle für die Zuweisung der vorliegenden Arbeit und für die gütige Überlassung der Krankengeschichten meinen besten Dank aus.

Ferner danke ich Herrn Dr. med. *Alder*, Oberarzt der medizinischen Poliklinik, für die freundliche Unterstützung, die er mir während der Abfassung der Arbeit gewährte und Herrn Prof. Dr. *Stoppany*, der mir in zuvorkommender Weise die Benützung seiner Privatbibliothek gestattet hat.

Literatur-Verzeichnis

1. *Askanazy, M.*, Dr. Virch. Arch. Bd. 137. Über akute Leukämie und ihre Beziehungen zu geschwür. Proz. i. Verd.-Kanal.
2. *Aschoff, L.* 1919, Lehrbuch d. path. Anatomie.
3. *Bauer, Alf.* I.-D. Bonn 1901. Über akute Leukämie.
4. *Brandenberg*, Winterthur. Korresp.-Bl. f. Schweiz. Ärzte 1906. Über akute Leukämie im Kindesalter.
5. *Dietz, Rud.* I.-D. Straßburg 1903. Über akute Leukämie.
6. *Ebstein, W.* D. Arch. f. klin. Mediz. 1889. Bd. 44.
7. *Eichhorst*, Prof. *H.*, Zürich. Virch. Arch. Bd. 130. J. 1892.
8. *Fabian, Naegeli, Schatiloff.* Virch. Arch. J. 1907. Bd. 190. Beitrag zur Kenntnis der Leukämie.
9. *Gilde, Samuel.* I.-D. München 1898. Fall von akuter Leukämie mit besonderer Beteiligung des Verdauungs-Trakt.
10. *Ginsburg, Frieda.* I.-D. Zürich 1905. Über einen Fall von akuter myelogener Leukämie im Kindesalter.
11. *Glinsky, L. K.* Virch. Arch. 1903. Bd. 171. Zur path. Anatomie der akuten Leukämie.
12. *Herz, H.*, Dr. Halle 1919. Die Beziehungen der Mund- und Zahnerkrankungen zu Störungen des Magendarmkanals, des Blutes und des Stoffwechsels.
13. *Hille*, Leipzig. Deutsche Mon.-Schr. f. Zahnheilkunde 1914. Die Bedeutung der Leukämie für den Zahnarzt.
14. *Hoffmann, M.*, Halle. I.-D. 1905. Über Veränderung des Magendarmkanals bei Leukämie und Pseudoleukämie.
15. *Januszkiewicz, A.* Virch. Arch. 1903. Bd. 173. Ein Fall von akuter Leukämie.
16. *Kraus, F.* Die Erkrankungen der Mundhöhle und Speiseröhre. Nothnagels spez. Path. u. Ther. Bd. XVI, 1. T.
17. *Küßner.* Berl. Klin. Woch.-Schr. 1876, Nr. 9.
18. *Magnus-Levy, A.* Virch. Arch. Bd. 152. Über Stoffwechsel bei akuter und chronischer Leukämie.
19. *Misch, Jul.* Lehrbuch der Grenzgebiete der Medizin und Zahnheilkunde.
20. *Morawitz, P.* Blut und Blutkrankheiten. Handb. d. inn. Medizin. Berlin 1919.
21. *Mosler*, Greifswald. Virch. Arch. 1868. Bd. 42. Über Pharyngitis und Stomatitis leucaemica.
22. *Naegeli, O.*, Prof. Dr., Zürich. Lehrbuch Blutkrankh. u. Blutdiagn. 1919.
23. *Naegeli, O.*, Prof. Dr., Zürich. Die Leukämie und Pseudoleukämie. Monographie.
24. *Obrastzow.* Deutsche mediz. Woch.-Schr. 1890. Nr. 50.
25. *Oßwald, A.* Korresp.-Bl. f. Schweiz. Ärzte 1904. Über akute Leukämie.
26. *Ponfick.* Virch. Arch. Bd. 67. 1876.
27. *Ribbert.* Allg. Path. u. Path. Anatomie 1919.

28. *Schmid, J. F.* I.-D. Freiburg 1892. Ein Fall akuter Leukämie.
29. *Schmid, Helm.* I.-D. Zürich 1920. Beitrag zur Auffassung der Mikuliczschen Krankheit.
30. *Scheff, J.* Handbuch der Zahnheilkunde. II. Bd. 2.
31. *Scheff, G.* Handbuch der Zahnheilkunde. Über Soor.
32. *Schmid, H.*, Prag. Österr.-ungar. Vierteljahrsschrift f. Zahnheilkunde 1887. Prim. Zahnfl.-Blutung u. gangr. Gingivit. b. Leukämie.
33. *Schneiter, Max.* I.-D. Zürich 1907. Über Leukämie.
34. *Schnitter, Andr.* I.-D. Freiburg 1906. Über leuk. Hautveränderungen.
35. *Senator.* Zitiert nach Herz.
36. *Spitzer.* Österr.-ungar. Vierteljahrsschrift f. Zahnkeilkunde 1908. Zur Path. Hist. d. Ging. b. akuter Leukämie.
37. *Veszprémie, D.* Virch. Arch. J. 1906. Bd. 184. Beitrag z. Histol. der akuten Leukämie.
38. *Villinger, Eberhd.* I.-D. 1900. Tübingen.
39. *Weber, F. P.* Virch. Arch. 1903. Bd. 174.
40. *Wechselmann* u. *Marcuse.* Dermat. Zeitschr. 1908. Bd. 15. Über gangränesz. Prozesse in der Mund-, Nasen- und Rachenhöhle auf leuk. Grundlage.
41. *Wehrsig, G.* I.-D. Halle 1908. Über akute Leukämie.